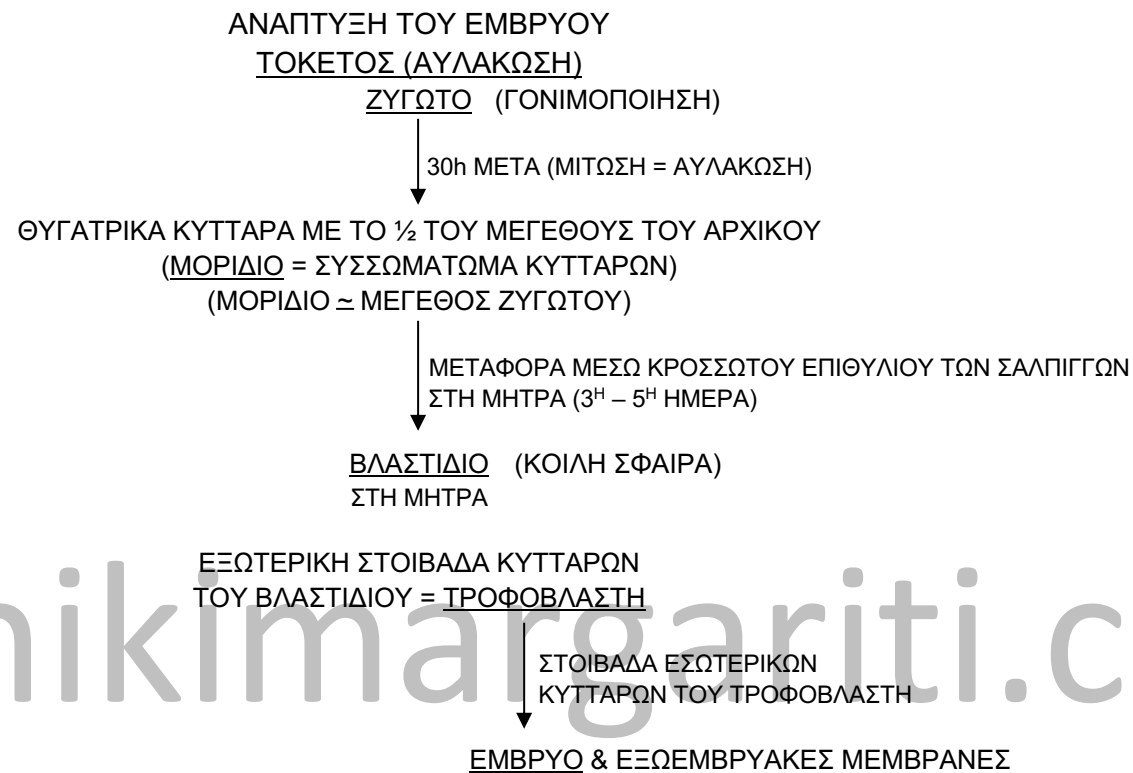



ΑΝΑΠΤΥΞΗ ΤΟΥ ΕΜΒΡΥΟΥ  
ΤΟΚΕΤΟΣ

ΚΥΗΣΗ = ΕΜΦΥΤΕΥΣΗ = ΠΡΟΣΚΟΛΛΗΣΗ ΕΜΒΡΥΟΥ ΣΤΟ ΕΝΔΟΜΗΤΡΙΟ  
ΒΛΑΣΤΙΔΙΟ (5<sup>Η</sup> – 7<sup>Η</sup> ΗΜΕΡΑ ΑΠΟ ΤΗ ΓΟΝΙΜΟΠΟΙΗΣΗ)  
(ΠΡΟΣΚΟΛΛΗΣΗ ΣΤΟ ΕΝΔΟΜΗΤΡΙΟ  
ΠΟΥ ΕΧΕΙ ΠΡΟΕΤΟΙΜΑΣΤΕΙ)

ΔΙΑΠΟΤΙΣΜΟΣ ΤΟΥ  
ΒΛΑΣΤΙΔΙΟΥ ΜΕ  
ΑΙΜΑ ΑΠΟ ΤΑ  
ΛΥΜΕΝΑ ΚΥΤΤΑΡΑ  
ΕΝΔΟΜΗΤΡΙΟΥ

ΕΚΚΡΙΣΗ ΠΡΩΤΕΩΛΥΤΙΚΩΝ ΕΝΖΥΜΩΝ  
ΕΙΣΧΩΡΗΣΗ ΣΤΟ ΕΝΔΟΜΗΤΡΙΟ  
ΔΗΜΙΟΥΡΓΙΑ ΠΡΟΕΚΒΟΛΩΝ  
ΣΧΗΜΑΤΙΣΜΟΣ

ΧΟΡΙΟ

ΕΚΚΡΙΣΗ (HCG = ΧΟΡΙΑΚΗΣ ΓΟΝΑΔΟΤΡΟΠΙΝΗΣ)  
ΑΠΟ ΤΟΝ ΤΡΟΦΟΒΛΑΣΤΗ

ΑΝΑΣΤΟΛΗ  
ΕΜΜΗΝΟΡΥΣΙΑΚΟΥ  
ΚΥΚΛΟΥ

2<sup>Η</sup> ΕΒΔΟΜΑΔΑ

ΟΛΟΚΛΗΡΩΣΗ ΣΧΗΜΑΤΙΣΜΟΥ  
ΠΛΑΚΟΥΝΤΑ 10<sup>Η</sup> ΕΒΔΟΜΑΔΑ

ΟΛΟΚΛΗΡΩΣΗ ΕΜΦΥΤΕΥΣΗΣ ΒΛΑΣΤΙΔΙΟΥ  
ΣΧΗΜΑΤΙΣΜΟΣ ΠΛΑΚΟΥΝΤΑ  
ΣΤΟ ΕΣΩΤΕΡΙΚΟ ΤΟΥ ΤΡΟΦΟΒΛΑΣΤΗ  
ΣΧΗΜΑΤΙΖΕΤΑΙ

ΠΡΟΕΡΧΕΤΑΙ

ΧΟΡΙΟ ΕΜΒΡΥΟΥ  
ΙΣΤΟΥΣ ΜΗΤΡΑΣ

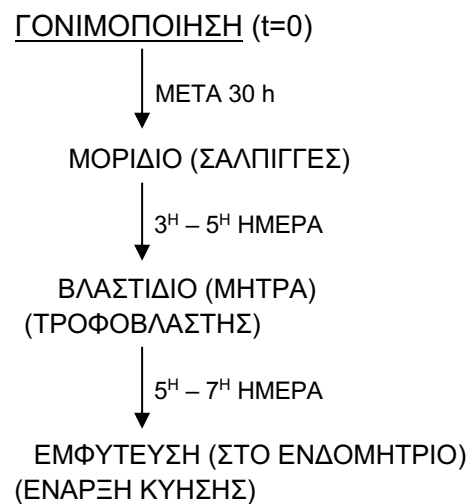
ΑΜΝΙΑΚΟΣ ΣΑΚΟΣ

ΕΜΒΡΥΑΚΟΣ ΔΙΣΚΟΣ → ΕΜΒΡΥΟ

ΤΕΛΟΣ 2<sup>ΗΣ</sup> ΕΒΔΟΜΑΔΑΣ

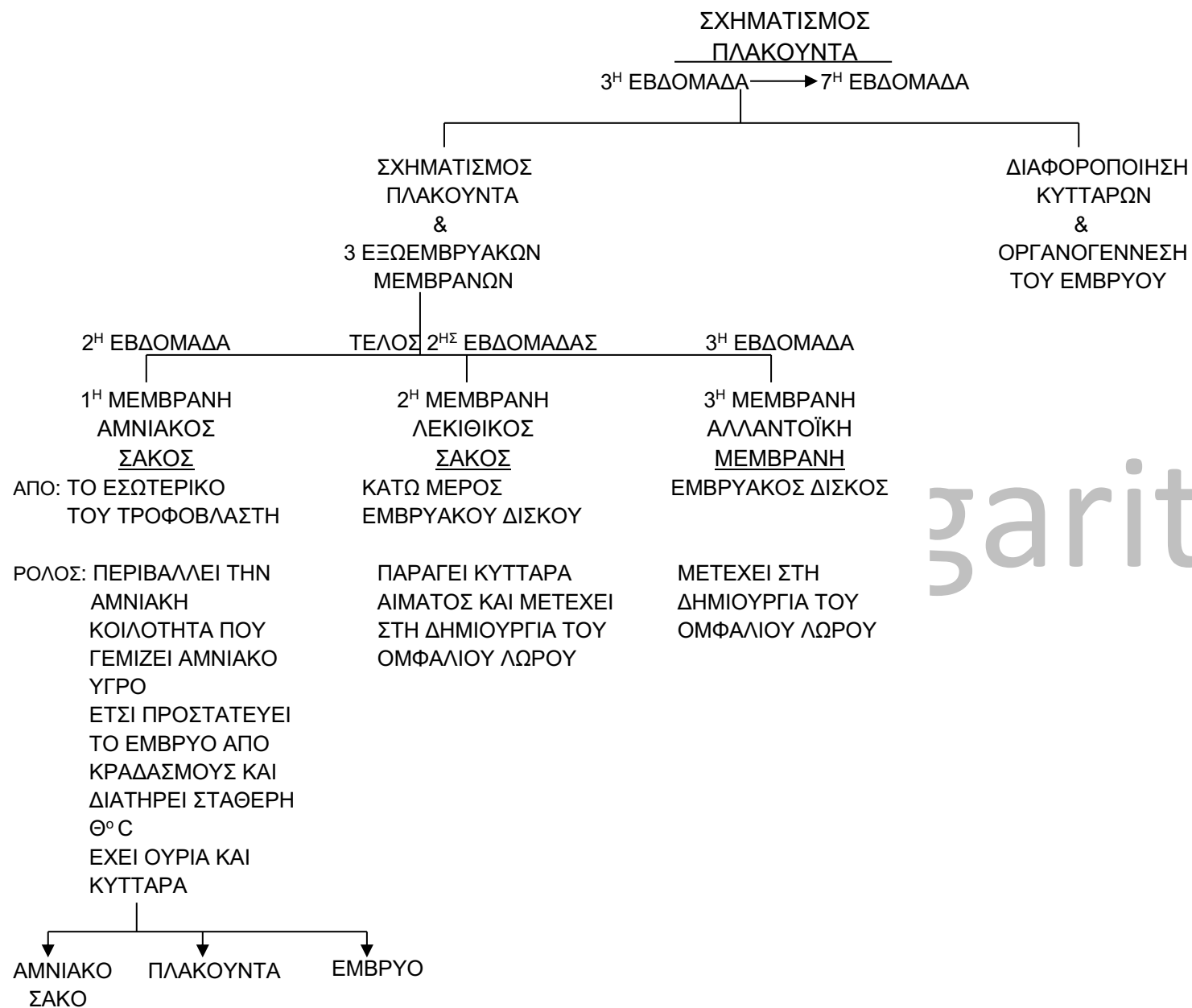
ΛΕΚΙΘΙΚΟΣ ΣΑΚΟΣ

www.nikimargariti.com



[www.nikimargariti.com](http://www.nikimargariti.com)

## Ανάπτυξη του εμβρύου



gariti.com

### ΟΜΦΑΛΙΟΣ ΛΩΡΟΣ

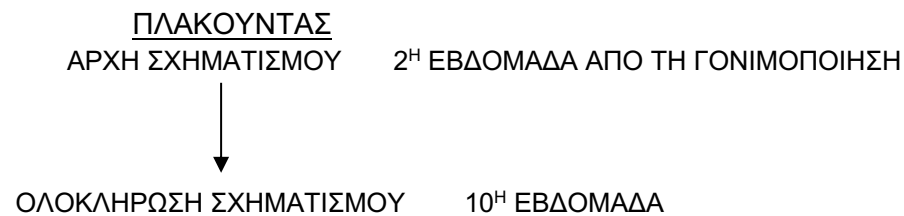
ΣΧΗΜΑΤΙΖΕΤΑΙ: ΟΤΑΝ ΔΙΟΓΚΩΝΕΤΑΙ Ο ΑΜΝΙΑΚΟΣ ΣΑΚΟΣ ΓΕΜΙΖΟΝΤΑΣ ΑΜΝΙΑΚΟ ΥΓΡΟ  
ΣΧΗΜΑΤΙΖΕΤΑΙ ΑΠΟ ΤΜΗΜΑ ΛΕΚΙΘΙΚΟΥ ΣΑΚΟΥ & ΑΛΛΑΝΤΟΪΚΗΣ  
ΜΕΜΒΡΑΝΗΣ

ΜΗΚΟΣ: 60 cm

ΠΕΡΙΕΧΕΙ: ΑΙΜΟΦΟΡΑ ΑΓΓΕΙΑ

ΡΟΛΟΣ: - ΣΥΝΔΕΕΙ ΕΜΒΡΥΟ & ΠΛΑΚΟΥΝΤΑ  
- ΦΕΡΝΕΙ ΚΟΝΤΑ ΑΙΜΑ ΕΜΒΡΥΟΥ – ΜΗΤΕΡΑΣ ΧΩΡΙΣ ΝΑ ΑΝΑΜΕΙΓΝΥΟΝΤΑΙ

[www.nikimargariti.com](http://www.nikimargariti.com)



ΡΟΛΟΙ: 1) ΤΡΟΦΟΔΟΤΗΣΗ ΤΟΥ ΕΜΒΡΥΟΥ ΜΕ ΘΡΕΠΤΙΚΑ ΣΥΣΤΑΤΙΚΑ ΚΑΙ O<sub>2</sub> ΜΕΣΩ ΤΟΥ ΜΗΤΡΙΚΟΥ ΑΙΜΑΤΟΣ

2) ΑΠΟΜΑΚΡΥΝΣΗ ΑΧΡΗΣΤΩΝ ΠΑΡΑΠΡΟΪΟΝΤΩΝ ΤΟΥ ΜΕΤΑΒΟΛΙΣΜΟΥ ΤΟΥ ΕΜΒΡΥΟΥ  
(Π.Χ. ΟΥΡΙΑ, CO<sub>2</sub> κ.ά.) ΠΡΟΣ ΤΟ ΜΗΤΡΙΚΟ ΑΙΜΑ

3) ΕΚΚΡΙΣΗ ΠΡΟΓΕΣΤΕΡΟΝΗΣ ΚΑΙ ΟΙΣΤΡΟΓΟΝΩΝ  $\rightleftharpoons$  ΕΜΠΟΔΙΖΟΥΝ ΤΗΝ ΩΡΙΜΑΝΣΗ  
 ΝΕΩΝ ΩΟΘΗΛΑΚΙΩΝ  $\rightleftharpoons$  ΣΤΑΜΑΤΑΕΙ Η ΕΜΜΗΝΟΣ ΡΥΣΗ

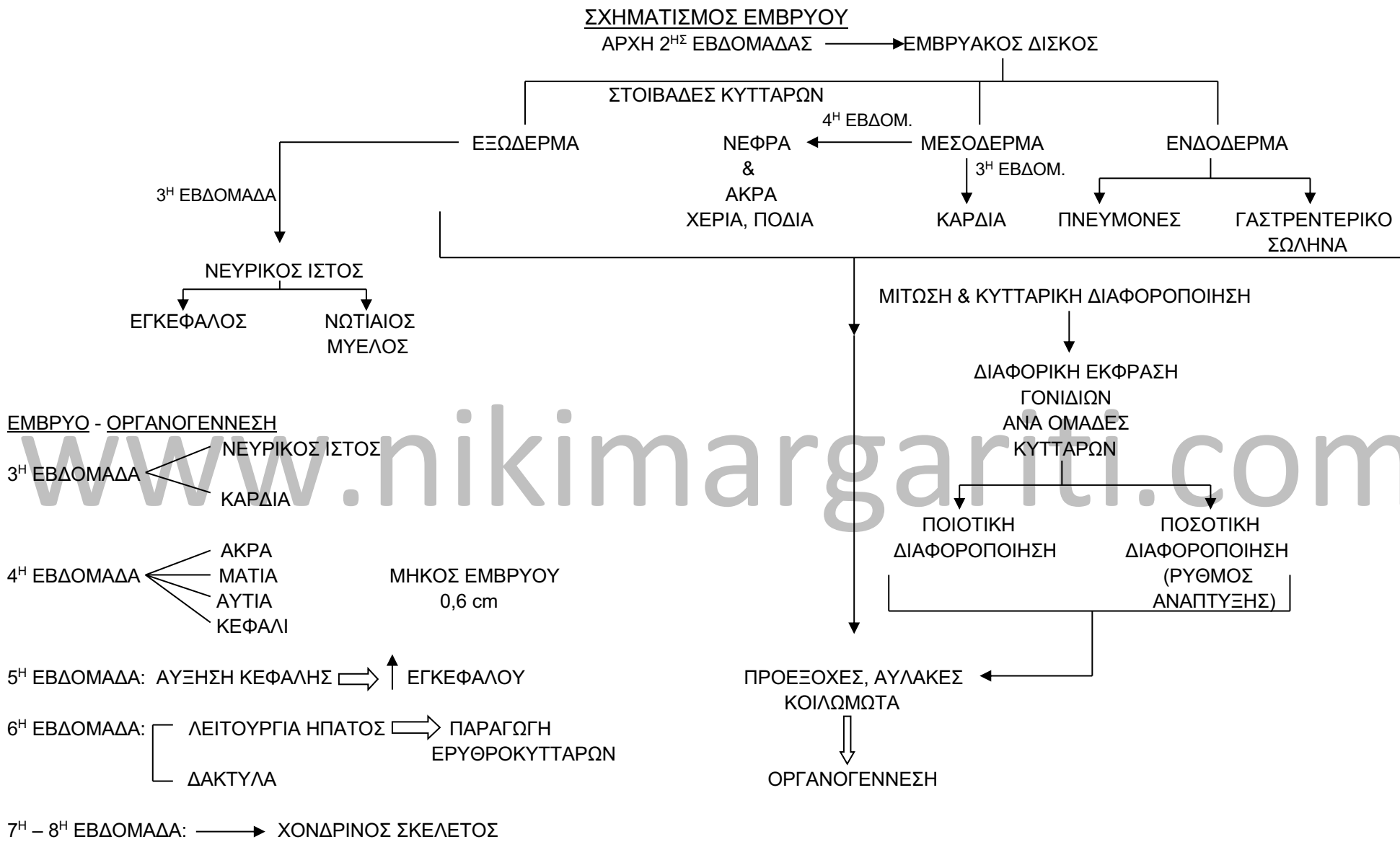
ΣΧΗΜΑ: ΔΙΣΚΟΥ ΔΙΑΜΕΤΡΟΥ 20cm ΠΑΧΟΥΣ 3cm

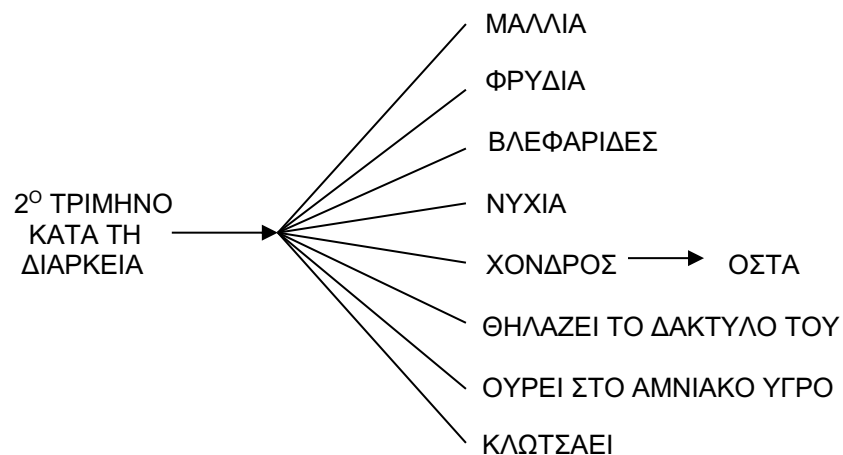
ΕΣΩΤΕΡΙΚΗ ΕΠΙΦΑΝΕΙΑ 14m<sup>2</sup>

ΔΙΚΤΥΟ ΤΡΙΧΟΕΙΔΩΝ 50km

www.nikimargariti.com

Ανάπτυξη του εμβρύου



ΑΝΑΠΤΥΞΗ ΕΜΒΡΥΟΥ

5<sup>ος</sup> ΜΗΝΑΣ — ΔΕΡΜΑ (ΡΥΤΙΔΩΜΕΝΟ ΛΟΓΩ ΕΛΛΕΙΨΗΣ ΛΙΠΟΥΣ → ΡΟΖ ΟΤΑΝ ΕΧΕΙ ΑΙΜΑ ΠΟΥ ΠΑΡΑΓΕΤΑΙ ΣΤΟ ΗΠΑΡ)

ΕΙΝΑΙ { 450gr  
20cm

ΤΕΛΟΣ 2<sup>ΟΥ</sup> ΤΡΙΜΗΝΟΥ — ΚΛΩΤΣΑΕΙ

ΕΙΝΑΙ { 640gr  
25cm

- 3<sup>ο</sup> ΤΡΙΜΗΝΟ —
- ΑΝΑΠΤΥΞΗ ΚΑΙ ΤΕΛΕΙΟΠΟΙΗΣΗ ΟΡΓΑΝΩΝ
  - ΑΠΟΚΤΗΣΗ ΥΠΟΔΟΡΙΟΥ ΛΙΠΟΥΣ
  - ΩΡΙΜΑΝΣΗ ΠΕΠΤΙΚΟΥ ΚΑΙ ΤΩΝ ΠΝΕΥΜΟΝΩΝ

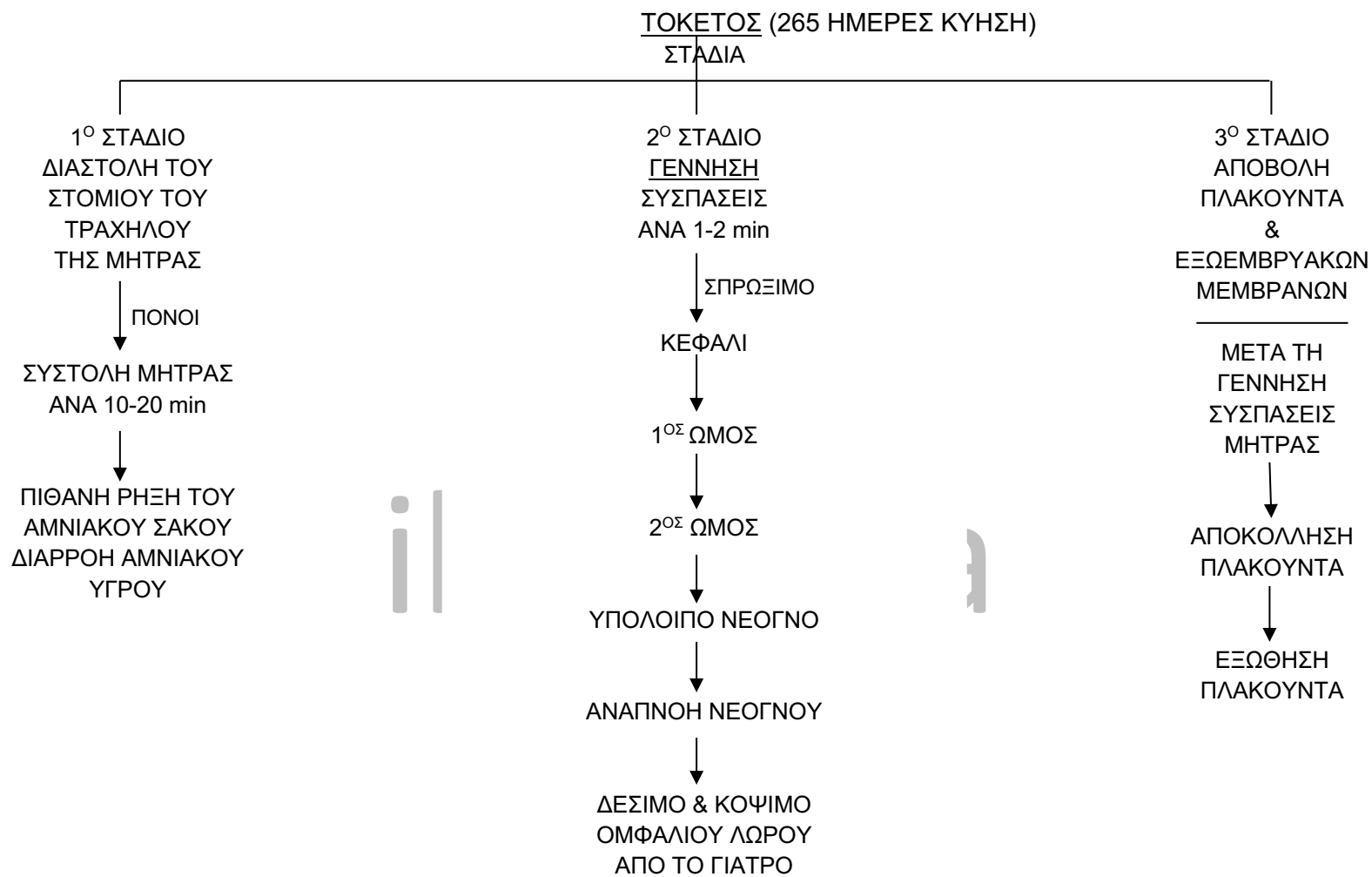
265 ΗΜΕΡΕΣ ΜΕΤΑ ΤΗ ΓΟΝΙΜΟΠΟΙΗΣΗ → ΤΟΚΕΤΟΣ

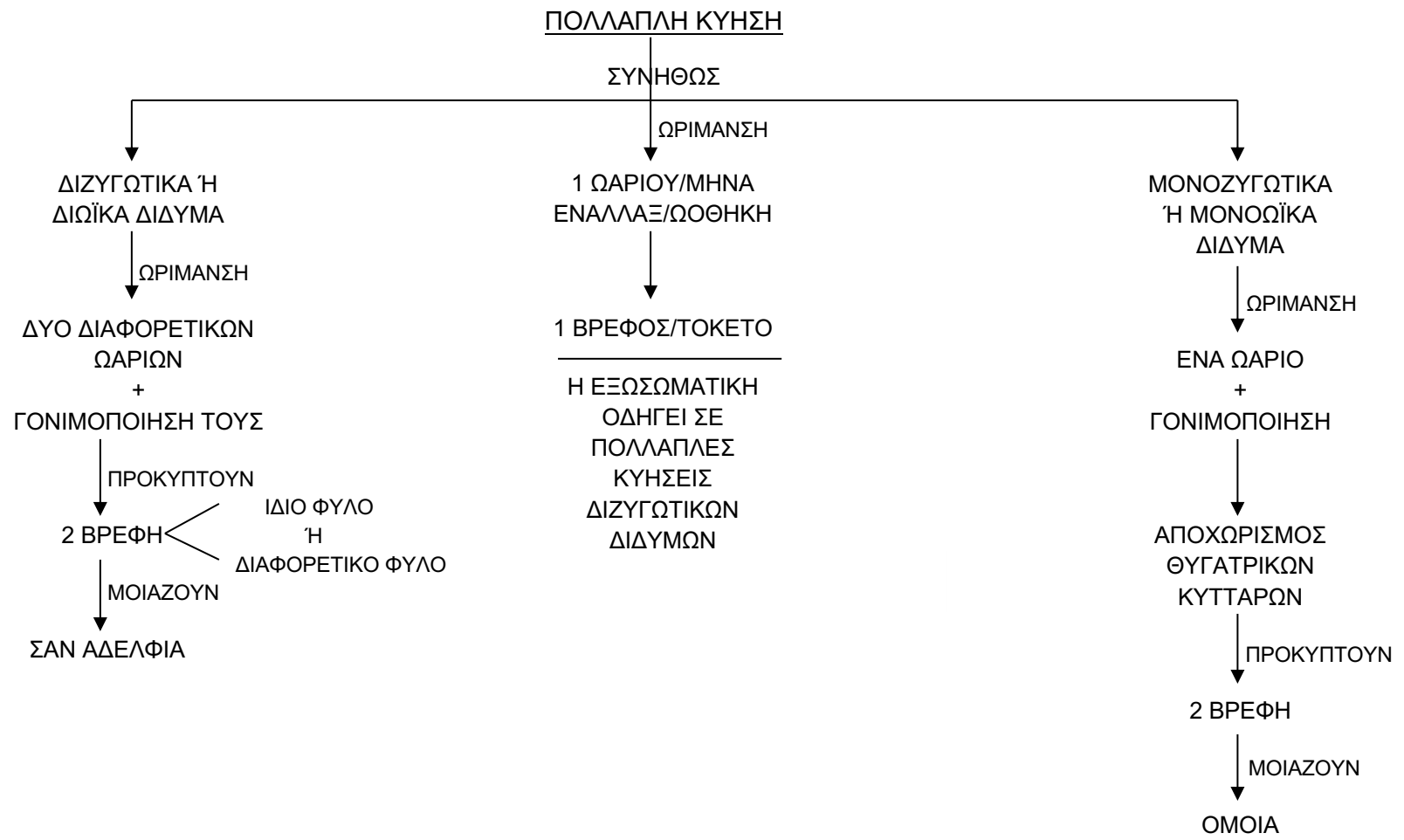
ΕΜΒΡΥΟ (ΕΝΤΟΣ)

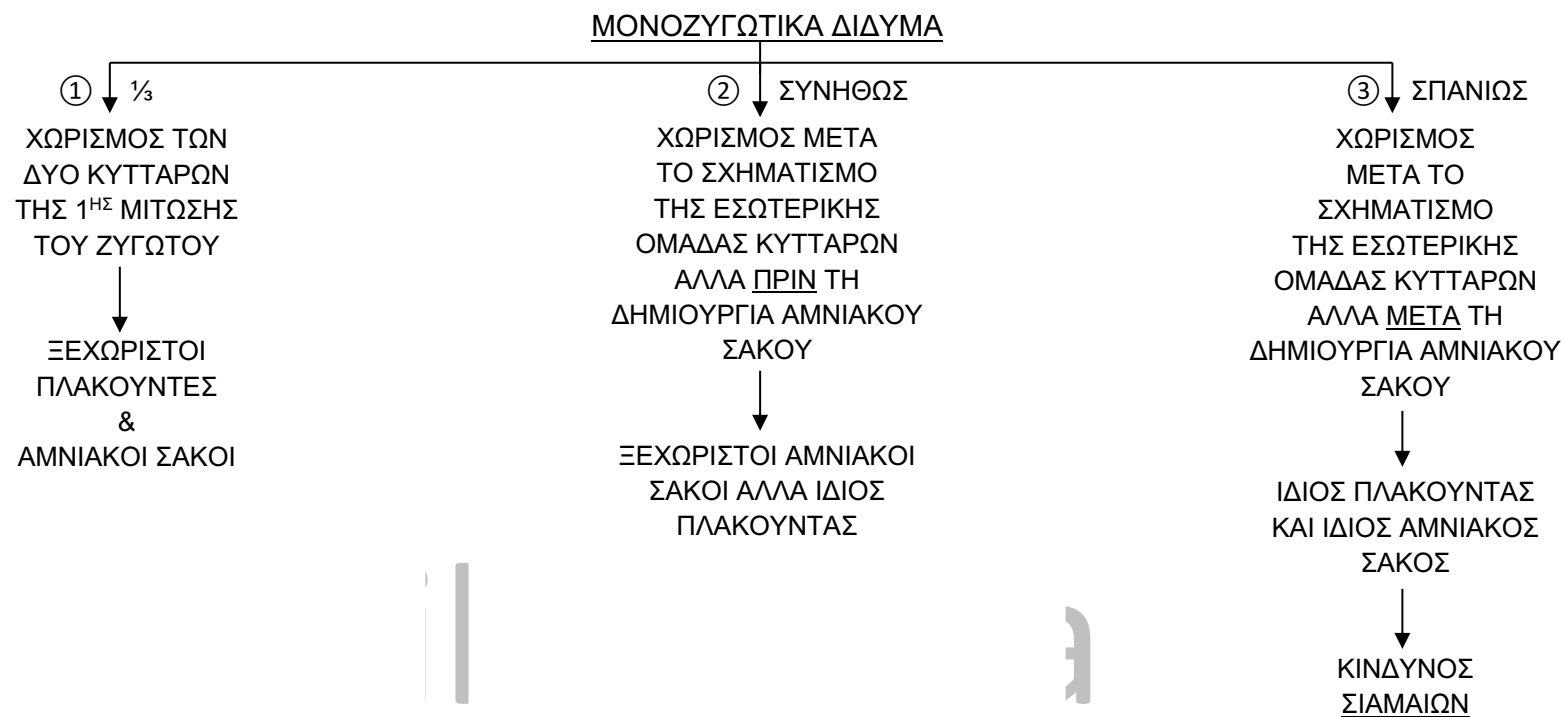


ΒΡΕΦΟΣ (ΕΚΤΟΣ)

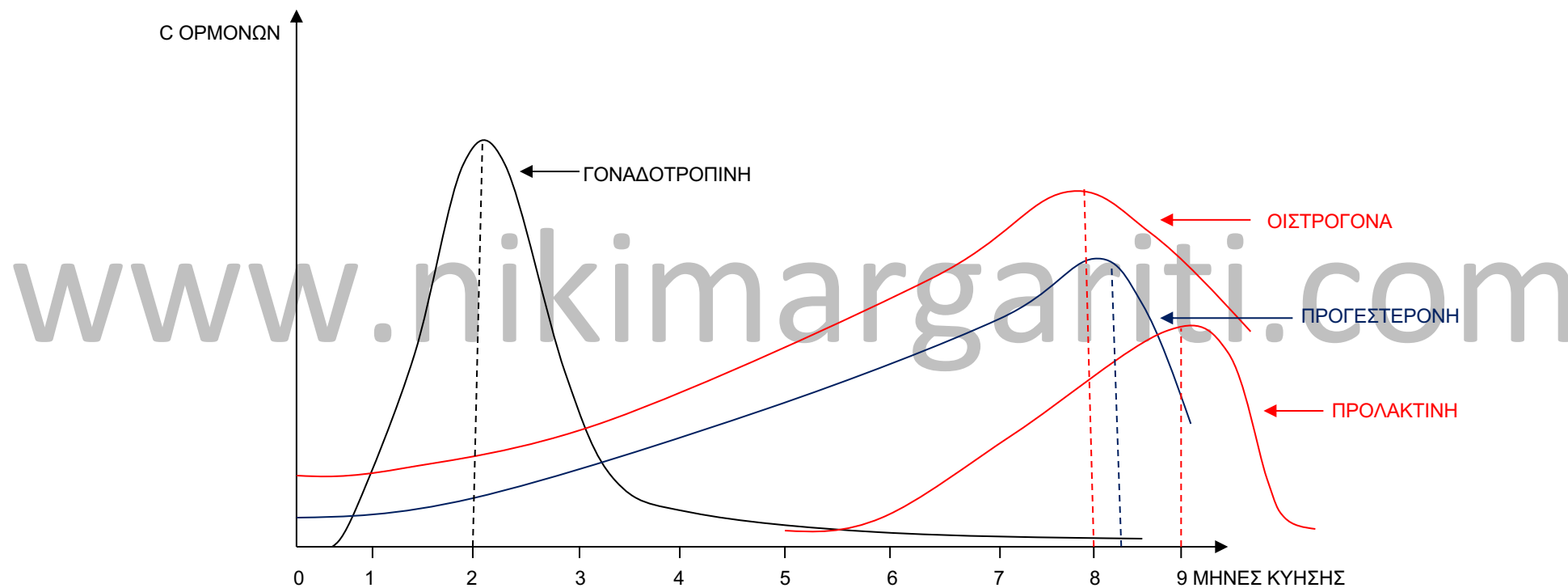


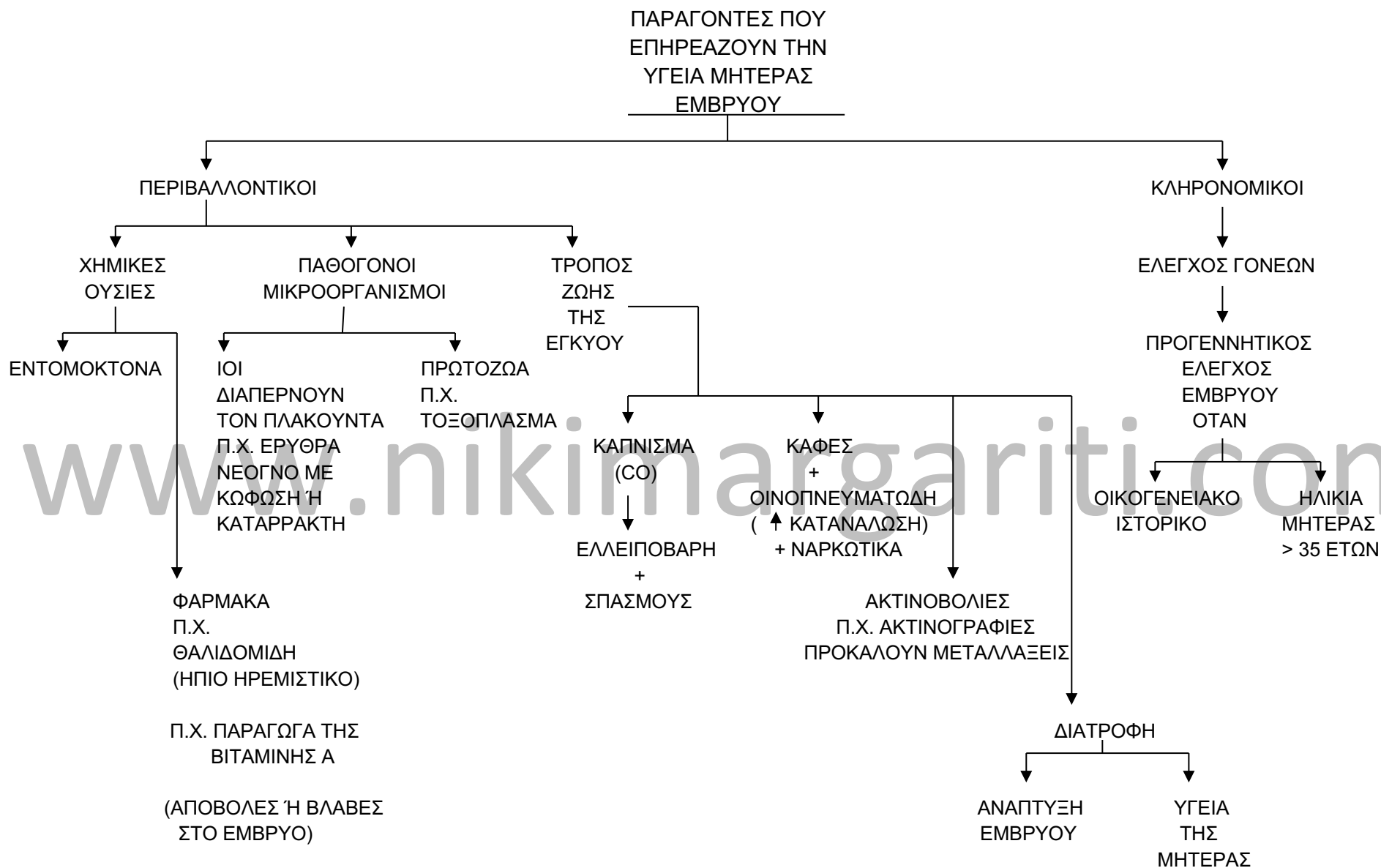







ΜΕΤΑΒΟΛΗ ΤΩΝ ΟΡΜΟΝΩΝ  
ΚΑΤΑ ΤΗ ΔΙΑΡΚΕΙΑ ΤΗΣ  
ΕΓΚΥΜΟΣΥΝΗΣ





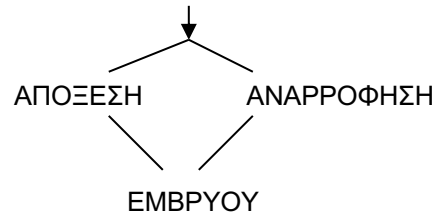


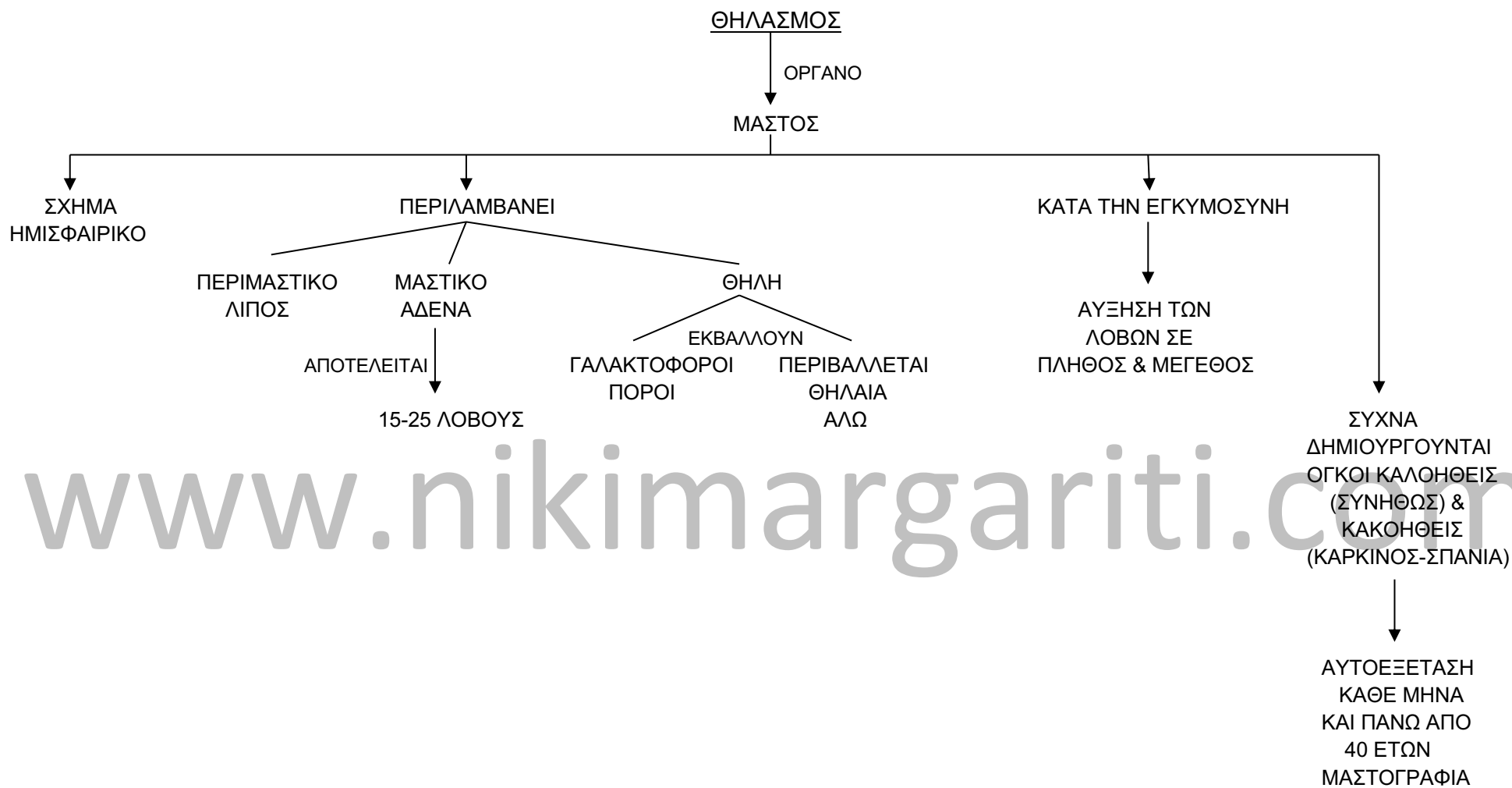
www.nikimargariti.com

Η ΕΛΛΕΙΨΗ ΓΟΝΑΔΟΤΡΟΠΙΝΗΣ  $\Rightarrow$  ΑΠΟΒΟΛΗ ΚΑΘΩΣ ΔΕΝ ΑΝΑΣΤΕΛΛΕΤΑΙ Η ΕΜΜΗΝΟΣ ΡΥΣΗ

Η ΥΠΑΡΞΗ ΧΡΩΜΟΣΩΜΙΚΩΝ ΑΝΩΜΑΛΙΩΝ ΣΤΟ ΕΜΒΡΥΟ  $\Rightarrow$  ΑΠΟΒΟΛΗ

ΕΚΤΡΩΣΗ = ΗΘΕΛΗΜΕΝΗ ΔΙΑΚΟΠΗ ΤΗΣ ΚΥΗΣΗΣ



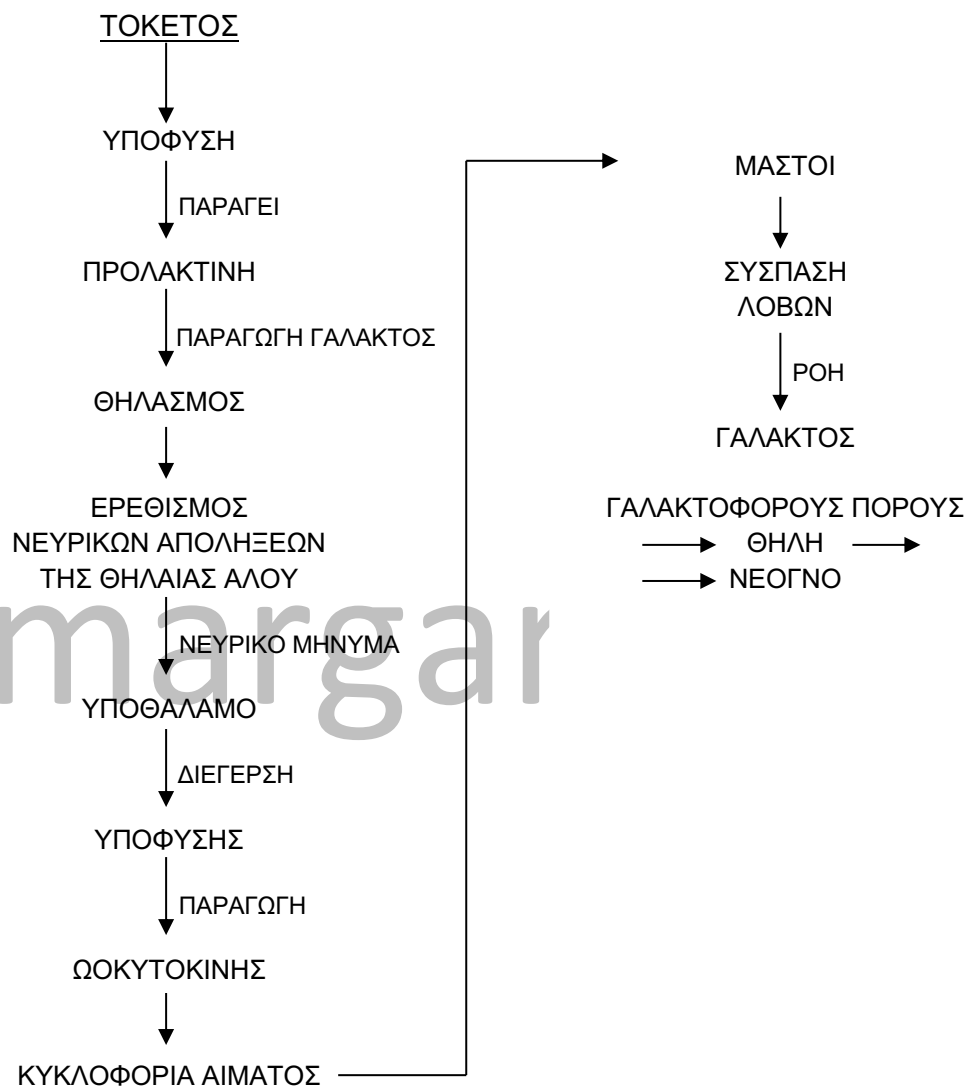


## Ανάπτυξη του εμβρύου

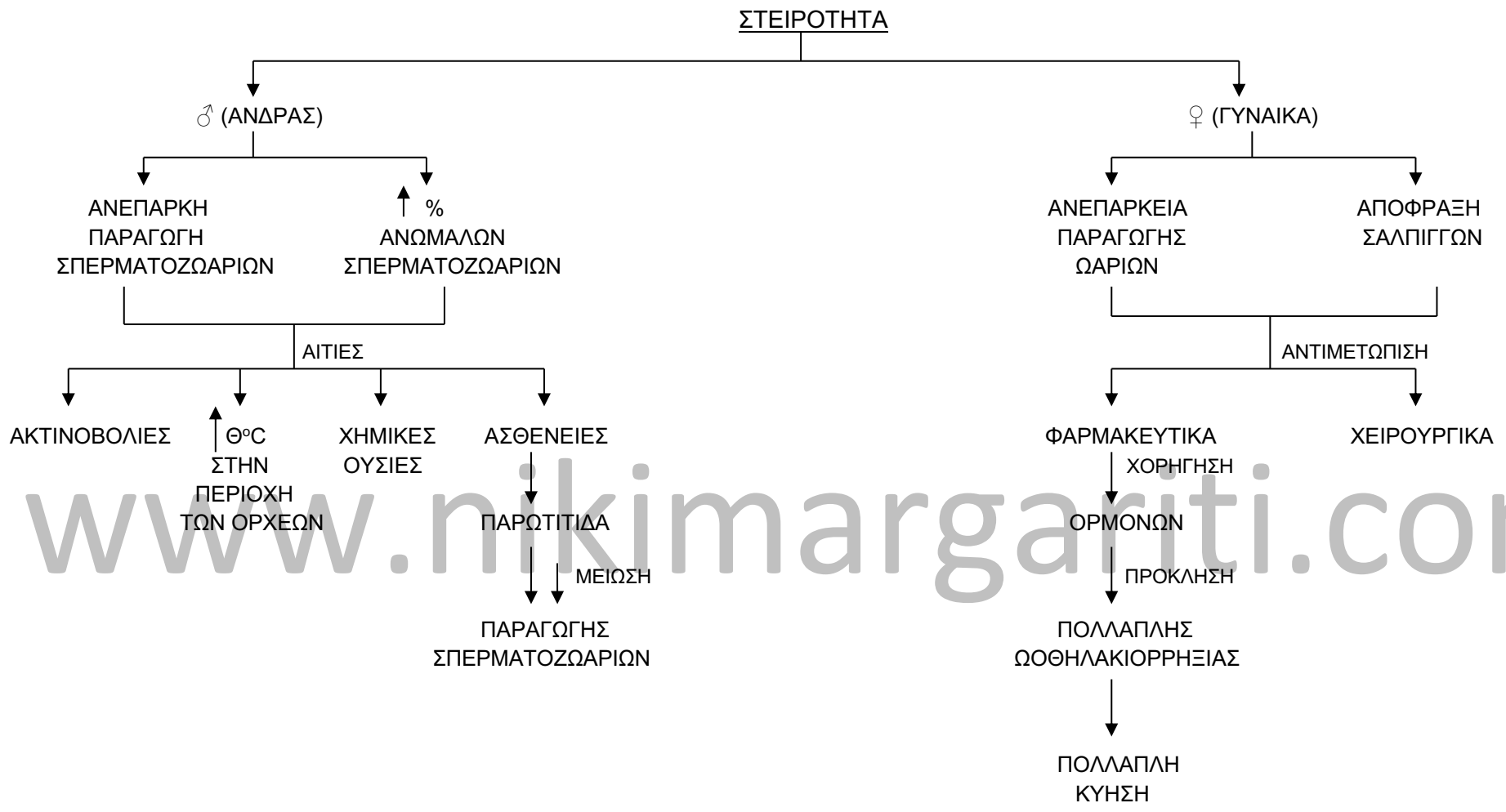
### ΘΗΛΑΣΜΟΣ

#### ΠΛΕΟΝΕΚΤΗΜΑΤΑ

- ΟΙΚΟΝΟΜΙΚΟΣ, ΠΡΑΚΤΙΚΟΣ, ΕΥΚΟΛΟΣ
- ΤΟ ΙΔΑΝΙΚΟ ΓΑΛΑ ΓΙΑ ΤΟ ΝΕΟΓΝΟ
- ΠΕΡΙΕΧΕΙ ΑΝΤΙΣΩΜΑΤΑ
- ΜΗΤΡΙΚΗ ΣΧΕΣΗ ΝΕΟΓΝΟΥ-ΜΗΤΕΡΑΣ  
ΨΥΧΟΛΟΓΙΑ ΤΟΥ ΝΕΟΓΝΟΥ
- ΠΑΡΑΓΩΓΗ ΟΡΜΟΝΩΝ ΑΠΟ ΤΗ ΜΗΤΕΡΑ ΠΟΥ  
ΕΠΑΝΑΦΕΡΟΥΝ ΤΗ ΜΗΤΡΑ ΣΤΟ ΑΡΧΙΚΟ ΤΗΣ  
ΜΕΓΕΘΟΣ





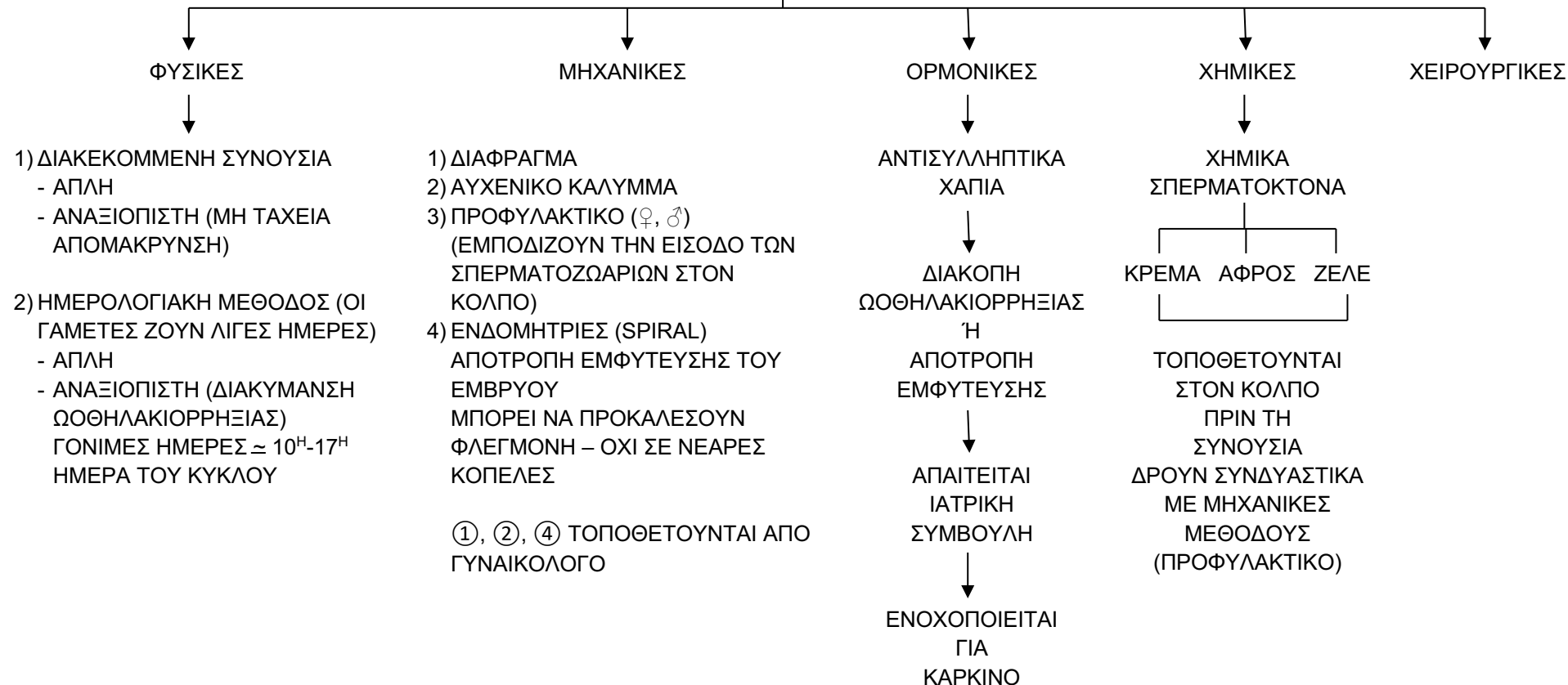


ΕΞΩΣΩΜΑΤΙΚΗ ΓΟΝΙΜΟΠΟΙΗΣΗ (IVF)  
in vitro fertilization

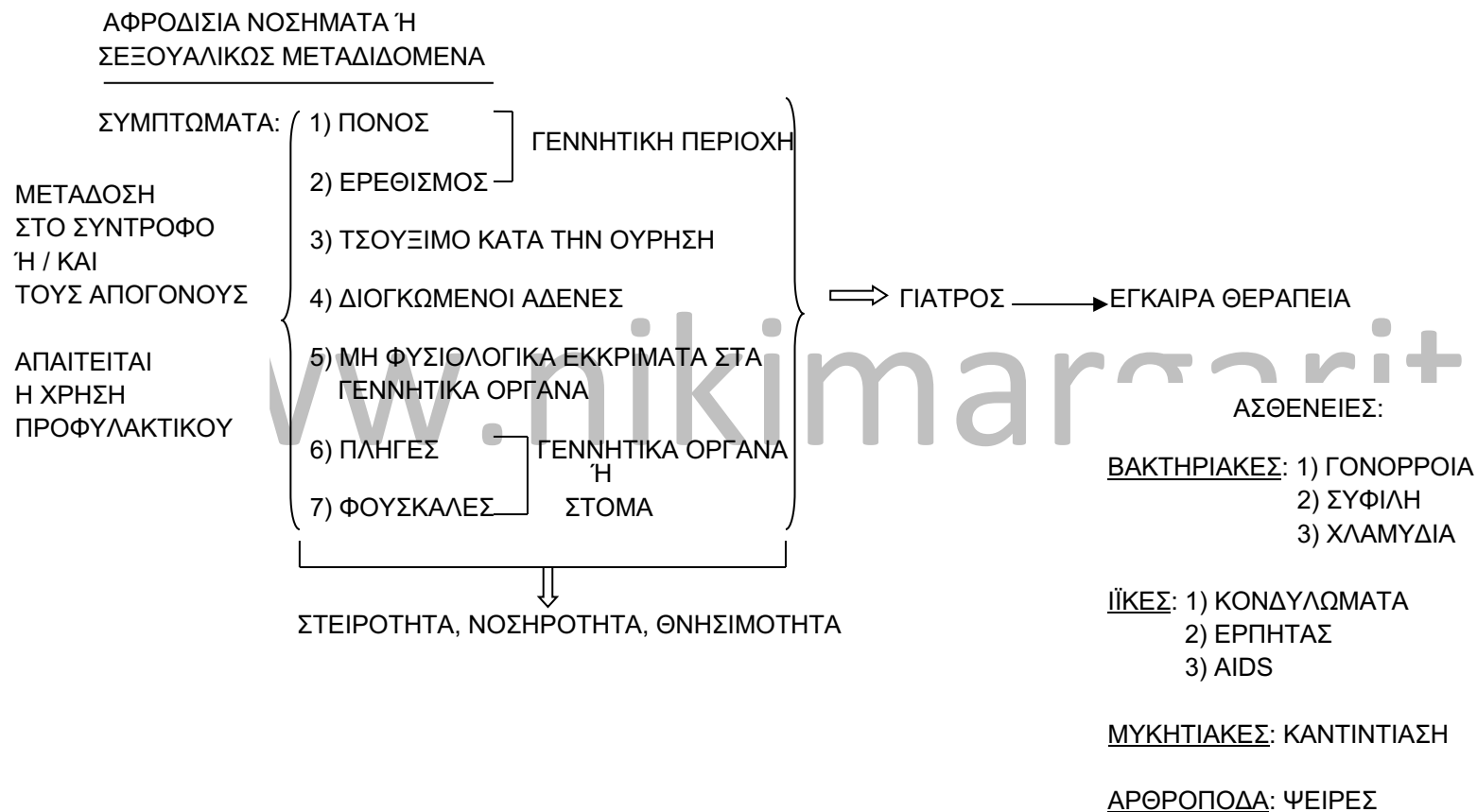
- 1) ΧΟΡΗΓΗΣΗ ΟΡΜΟΝΩΝ ΣΤΗ ΜΗΤΕΡΑ  $\Rightarrow$   $\uparrow$  ΠΑΡΑΓΩΓΗΣ ΩΑΡΙΩΝ
- 2) ΧΡΗΣΗ ΤΟΠΙΚΟΥ ΑΝΑΙΣΘΗΤΙΚΟΥ  $\Rightarrow$  ΣΥΛΛΟΓΗ ΩΑΡΙΩΝ ΑΠΟ ΕΙΔΙΚΟ ΓΙΑΤΡΟ ΣΕ ΔΟΚΙΜΑΣΤΙΚΟ ΣΩΛΗΝΑ
- 3) ΔΙΑΤΗΡΗΣΗ ΩΑΡΙΩΝ ΣΕ ΚΛΙΒΑΝΟ ΕΠΩΑΣΤΙΚΟ ΣΕ ΚΑΤΑΛΛΗΛΟ ΘΡΕΠΤΙΚΟ ΥΛΙΚΟ
- 4) ΠΑΡΑΛΑΒΗ ΣΠΕΡΜΑΤΟΣ ΑΠΟ ΤΟΝ ΠΑΤΕΡΑ
- 5) ΦΥΓΟΚΕΝΤΡΙΣΗ ΣΠΕΡΜΑΤΟΣ  $\Rightarrow$   $\times$  ΣΠΕΡΜΑΤΙΚΟ ΥΓΡΟ  
ΣΠΕΡΜΑΤΟΖΩΑΡΙΑ
- 6) ΑΝΑΜΕΙΞΗ ΩΑΡΙΩΝ (3) ΚΑΙ ΣΠΕΡΜΑΤΟΖΩΑΡΙΩΝ (5)  $\Rightarrow$  ΠΙΘΑΝΟΝ ΓΟΝΙΜΟΠΟΙΗΣΗ  $\Rightarrow$  ΖΥΓΩΤΟ
- 7) ΑΝΑΠΤΥΞΗ ΣΤΟ ΕΡΓΑΣΤΗΡΙΟ ΜΕΧΡΙ ΤΟ ΣΤΑΔΙΟ ΤΩΝ 4 ΚΥΤΤΑΡΩΝ
- 8) ΤΟΠΟΘΕΤΗΣΗ ΣΤΗ ΜΗΤΡΑ ΤΗΣ ΜΗΤΕΡΑΣ  $\Rightarrow$  10% ΕΠΙΤΥΧΙΑ ΕΜΦΥΤΕΥΣΗ  
ΣΥΝΗΘΩΣ ΤΟΠΟΘΕΤΟΥΝΤΑΙ ΠΟΛΛΑ ΕΜΒΡΥΑ (4-5)  $\Rightarrow$  ΠΟΛΛΑΠΛΗ ΚΥΗΣΗ

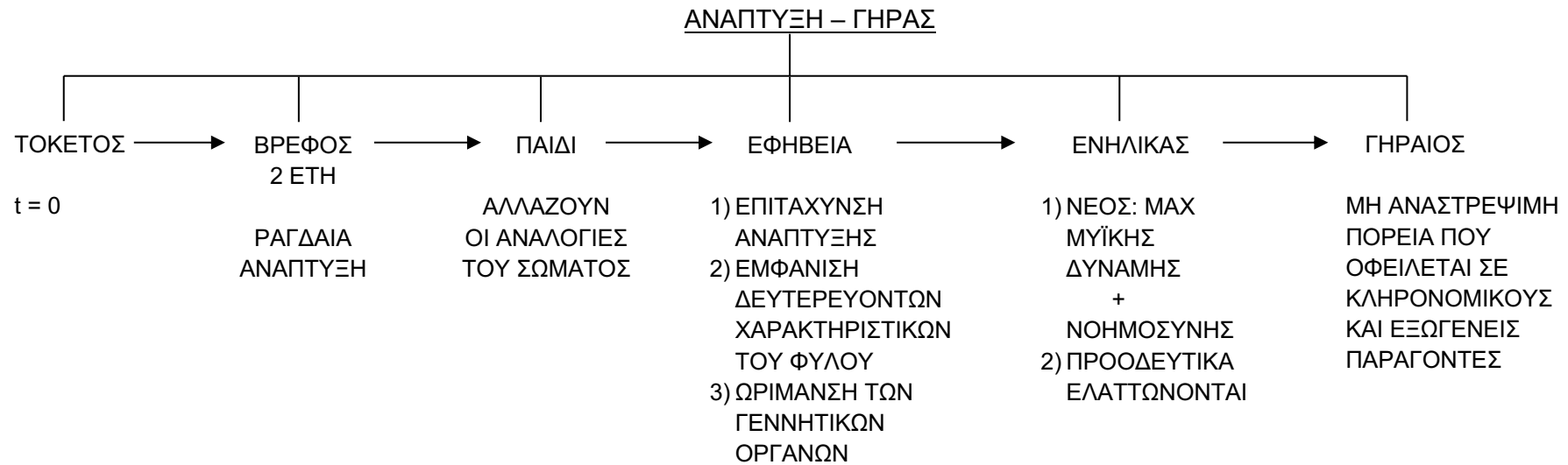
ΕΛΕΓΧΟΣ ΓΕΝΝΗΣΕΩΝ –  
ΟΙΚΟΓΕΝΕΙΑΚΟΣ ΠΡΟΓΡΑΜΜΑΤΙΣΜΟΣ

ΜΕΘΟΔΟΙ ΑΝΤΙΣΥΛΛΗΨΗΣ



ΕΠΙΔΡΑΣΗ ΤΟΥ ΤΡΟΠΟΥ ΖΩΗΣ  
ΣΤΗ ΛΕΙΤΟΥΡΓΙΑ ΤΟΥ  
ΑΝΑΠΑΡΑΓΩΓΙΚΟΥ  
ΣΥΣΤΗΜΑΤΟΣ





www.nikimargariti.com

## Ανάπτυξη του εμβρύου

